

Intrafokale Therapie mit β -Interferon (Fiblaferon®) in Kombination mit Strahlentherapie bei metastasierendem malignem Melanom³

K.Ertner¹, E. Paul¹, I.Müller¹, H. Renner²

¹ Hautklinik am Klinikum Nürnberg-Nord (Ltd. Arzt: Prof. Dr. med. Eberhard Paul, FRCP (Glasg.))

² Praxis für Strahlentherapie und Klinik für Radioonkologie (Ltd. Arzt: Prof. Dr. med. H. Renner)

Wirkung von β -Interferon (Fiblaferon®)

Antiproliferativ auf Viren & Tumorzellen, immunstimulierend im Sinne einer Modulation, strahlensensibilisierend auf Tumorzellen, hohe Lipophilie/hohe Wirkspiegel im Gewebe

Indikation

Inoperable Hautmetastasen bei malignem Melanom
Kontraindikation: cerebrale Filiae

Patientengut:

13 Männer (19-73 Jahre) und 7 Frauen (23-76 Jahre)

Behandlung:

3-5 Mio. Einheiten β -Interferon intratumoral 3x/ Wo. & Radiatio bis Gesamtdosis von 40-50 Gy, Behandlungsdauer: 1-19 Monate/ Injektionsanzahl: 11-109 bis zur kompletten Regression oder bis zur Progression der Erkrankung bei temporärer oder Teilremission

Patient R.G., 70 Jahre

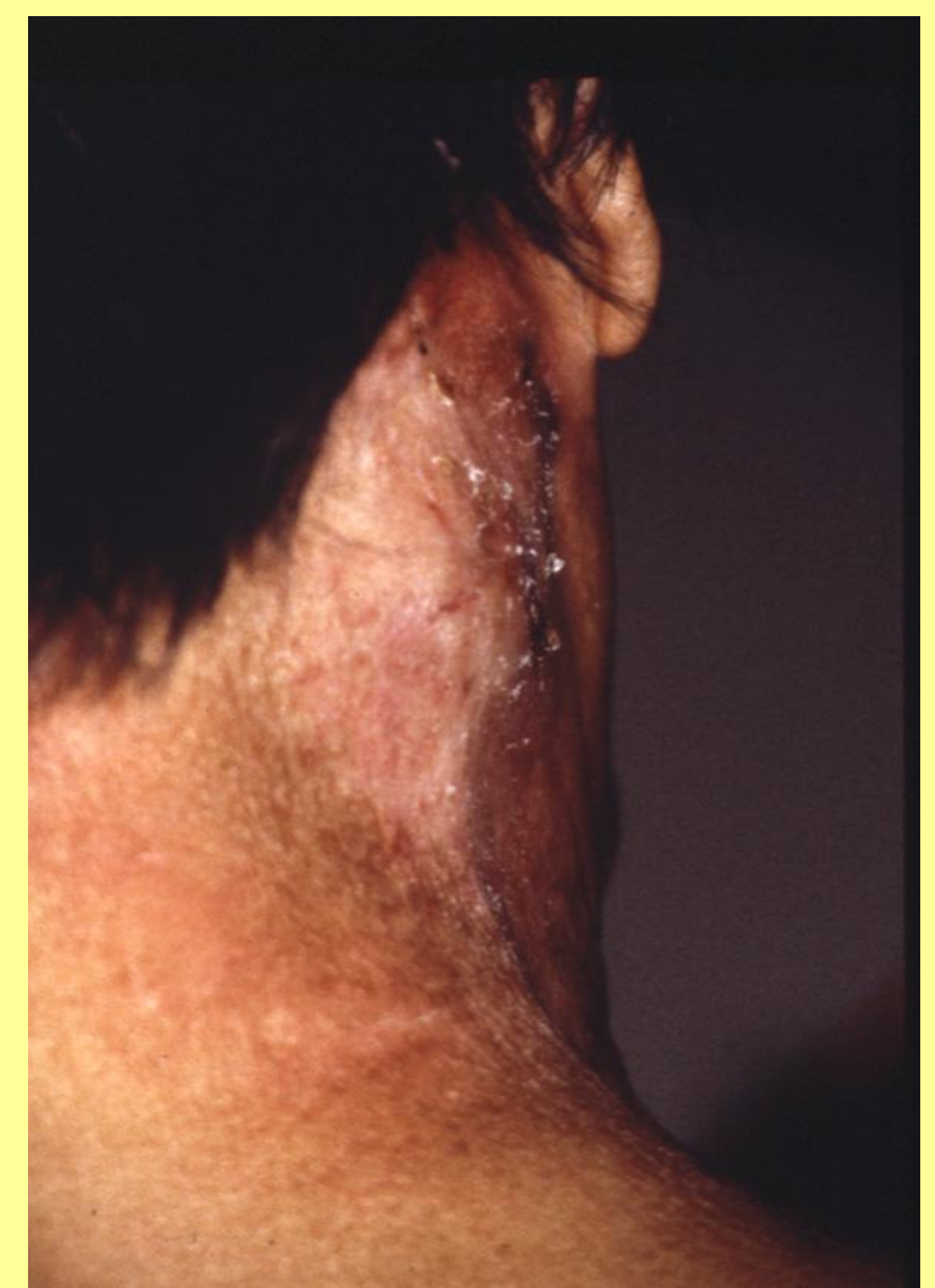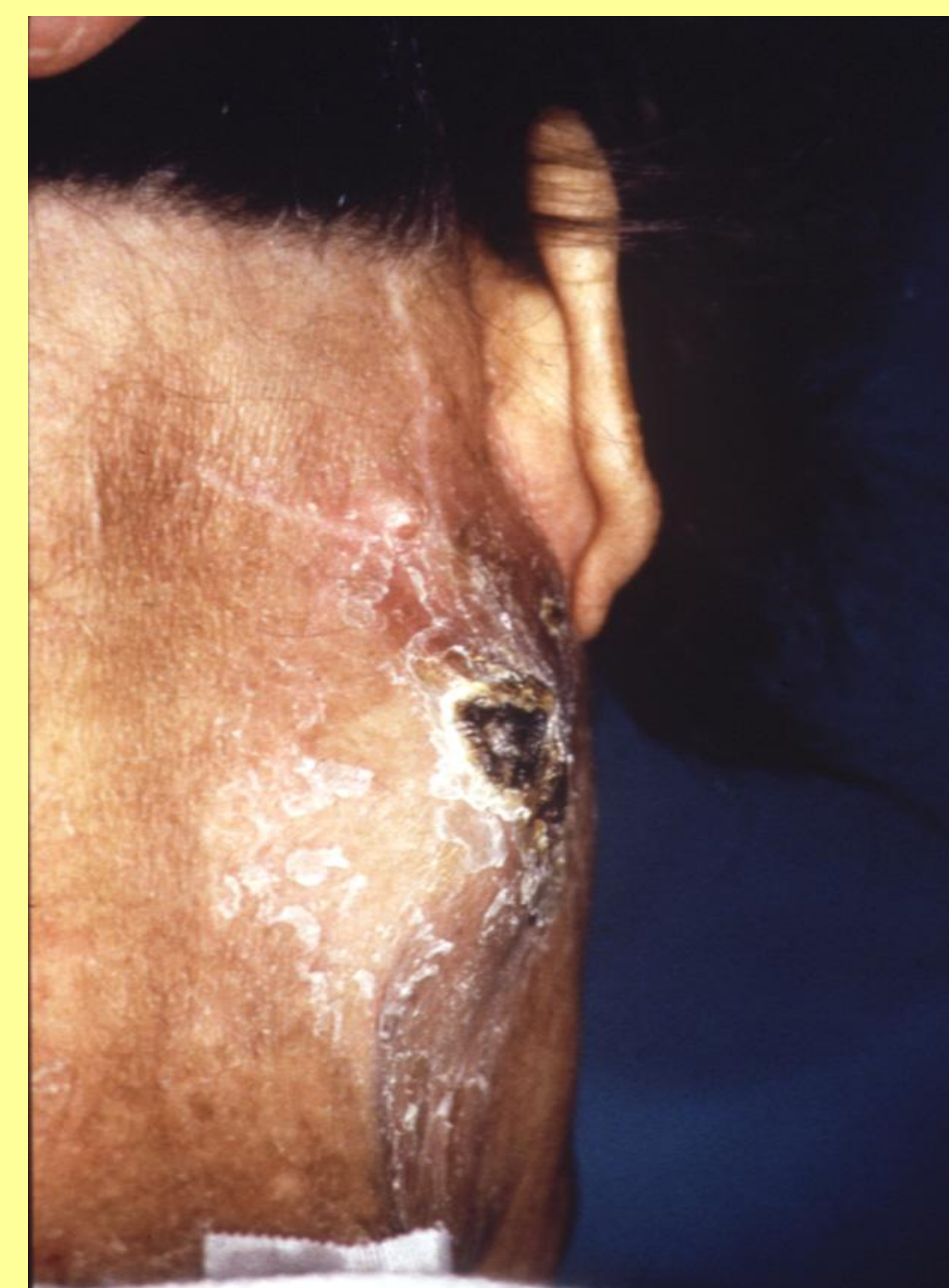
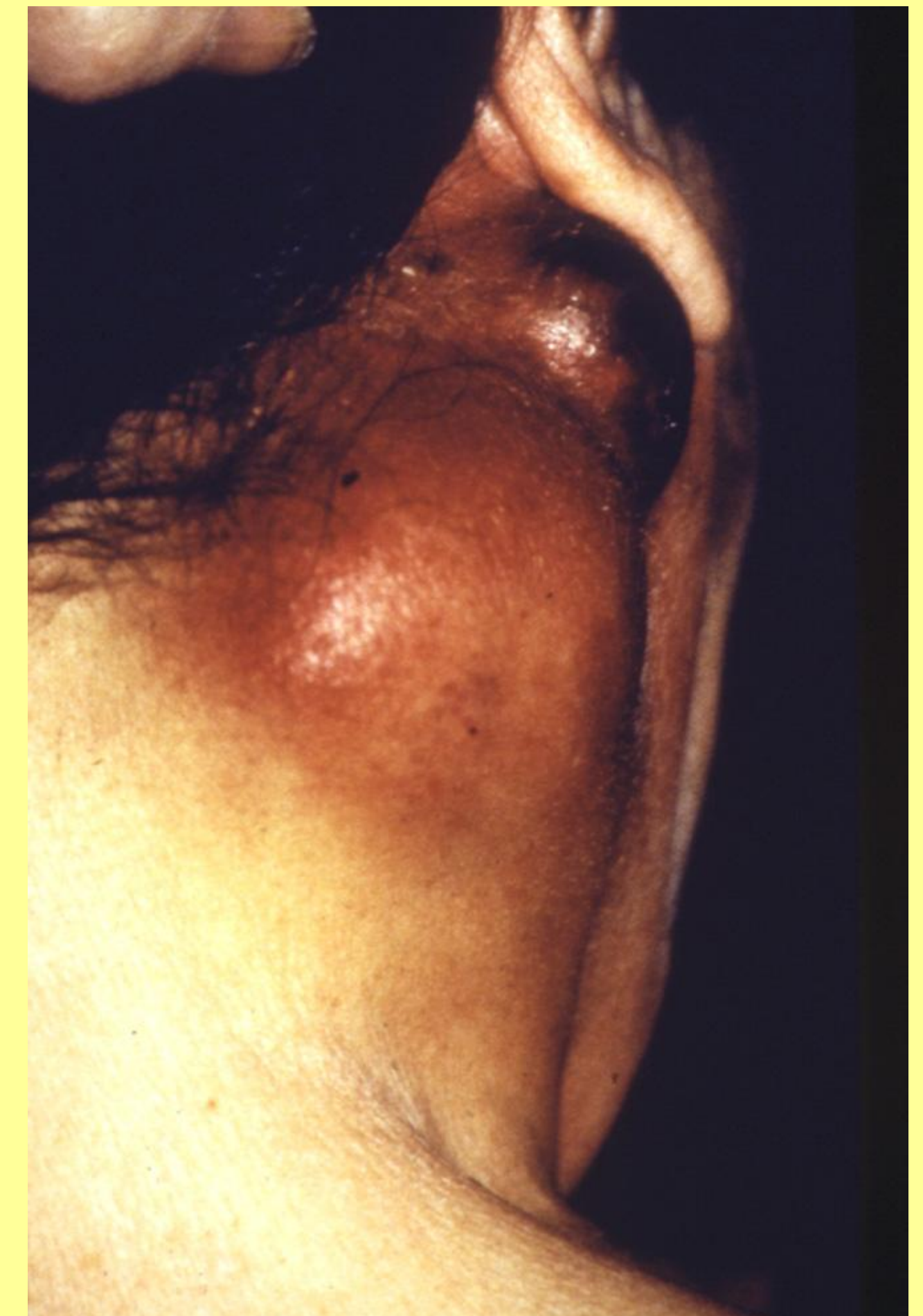Metastase retroauriculär bei Melanom der Ohrmuschel

Kombinierte Therapie mit β -Interferon 36 Injektionen 3-5 Mio. über 8 Monate

Ergebnis:

Komplette Regression des extrakraniellen Tumors, jedoch Einbruch in Gehörgang & Organmetastasierung

Überlebenszeit nach Beginn der Therapie 10 Monate



Patient B.W., 75 Jahre

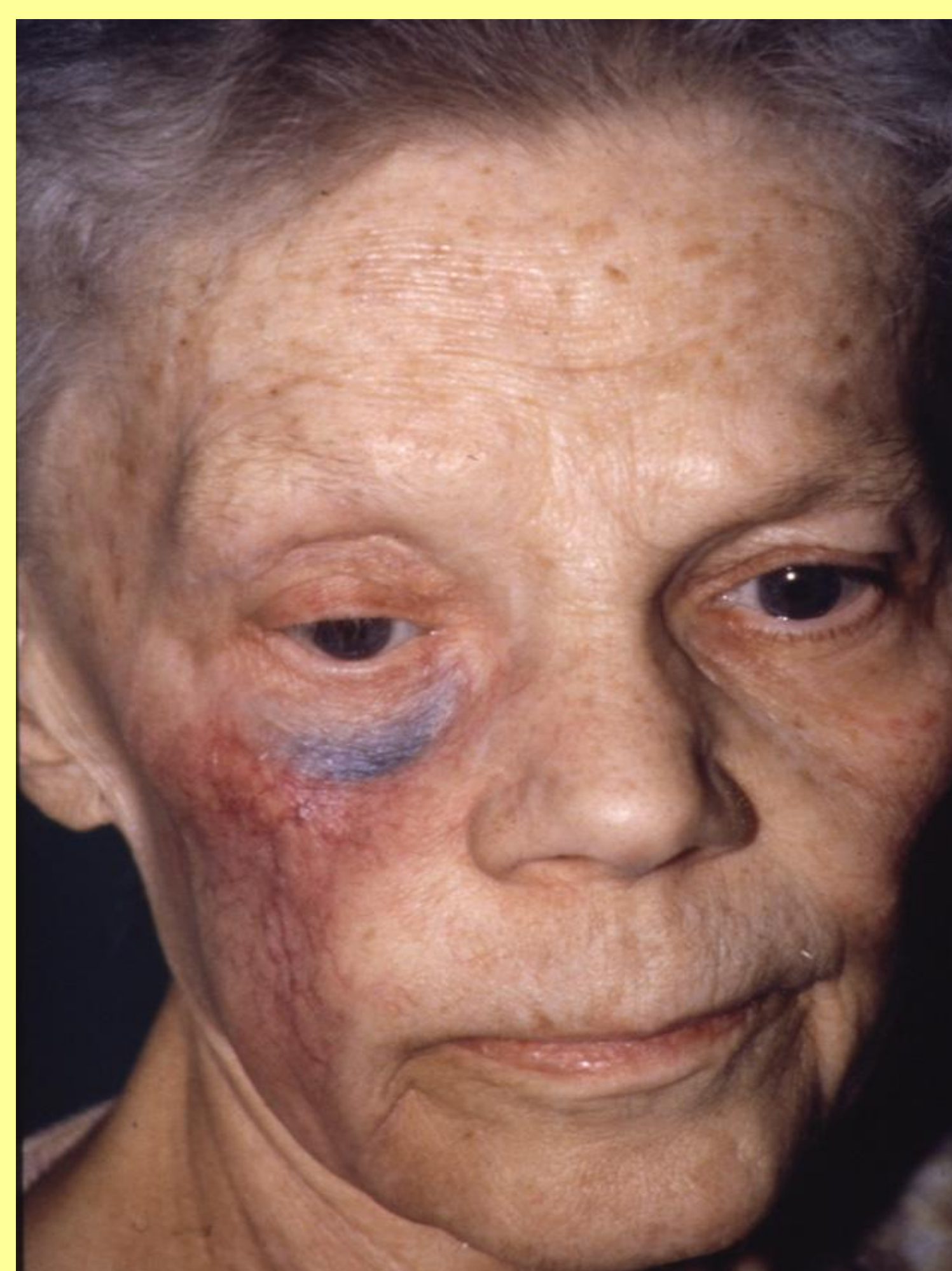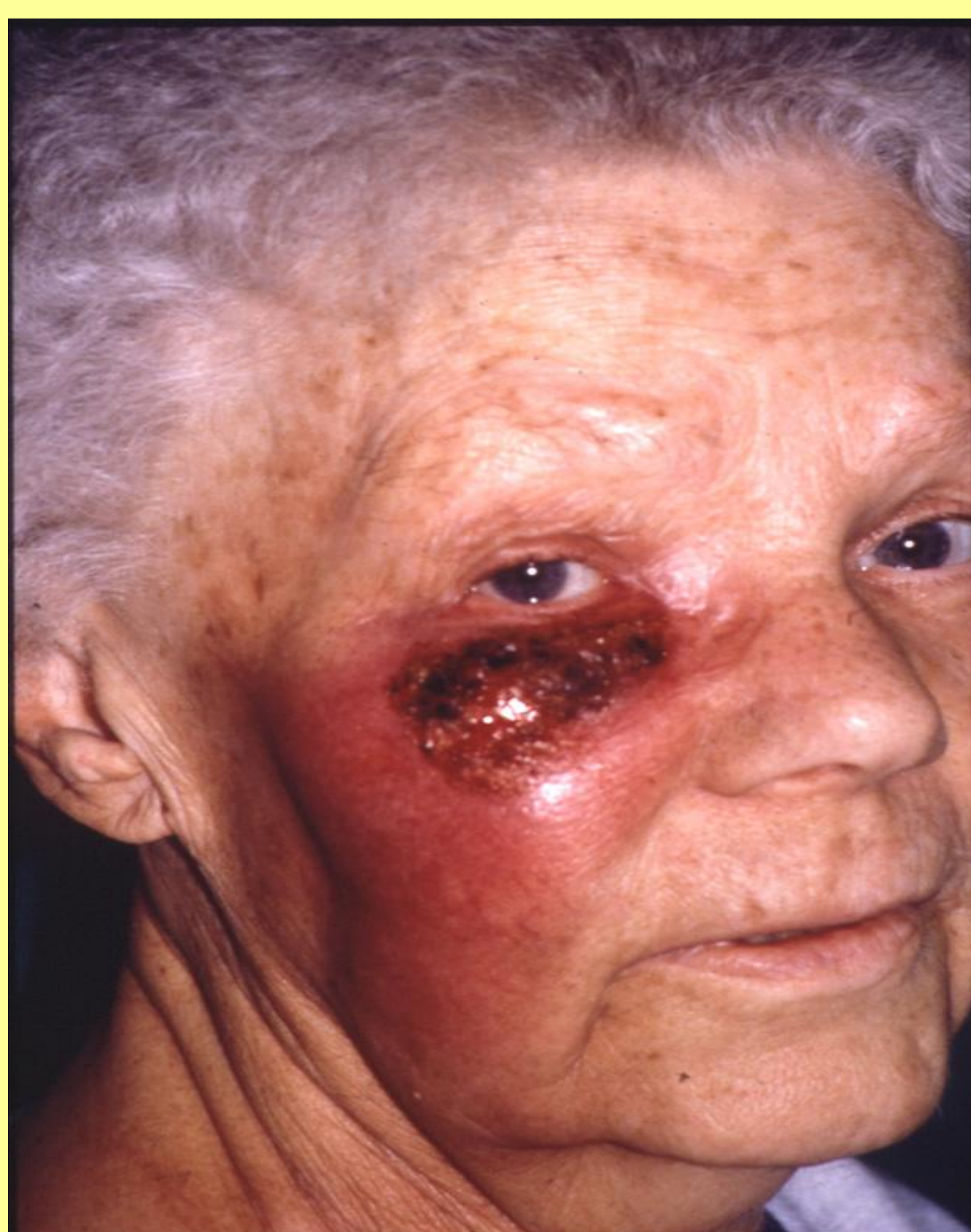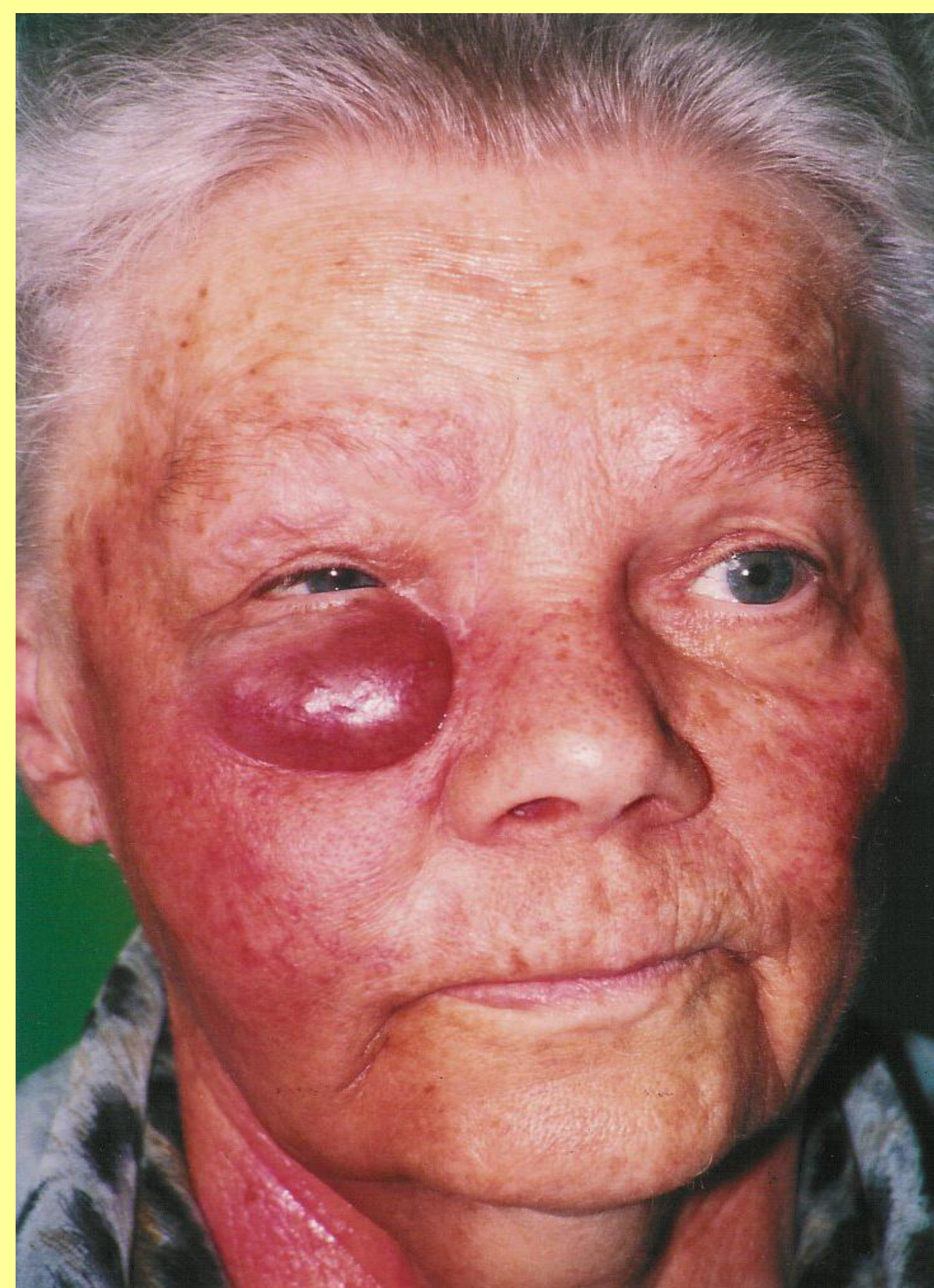06/99 Melanomknoten suborbital (ausbestrahlt)

Injektionen von 5 Mio IE 3x/Wo. bei deutlicher Tumorverkleinerung & entzündlicher Reaktion; weitere Regression bis 09/99, ab dann 1x/Wo. bis 11/99

Ergebnis:

vollständige Tumorregression am Ort der Therapie

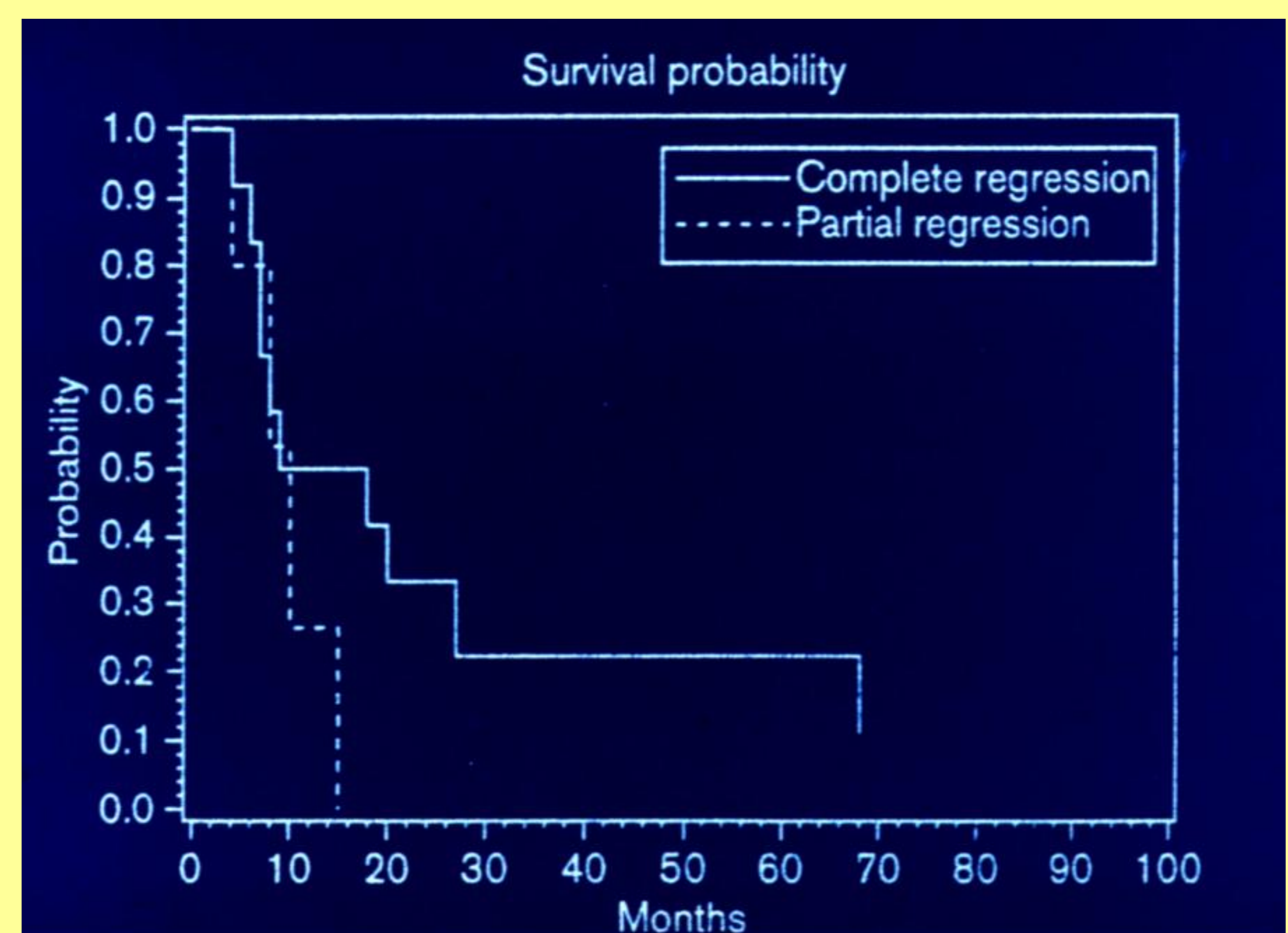
Ab Mitte 10/99 Nachweis Leber-, Lungen-, Lymphknotenmetastasen; Ende 12/99 verstorben



Ergebnisse und Überlebenszeiten:

bei 12 Patienten komplette Regression der Metastasen, bei 5 Patienten Teilregression

Überlebenszeit bei kompletter Regression 4-92 Monate (Median: 18 Monate), bei Teilregression 4-15 Monate (Median: 8 Monate)



Fazit:

β - Interferon ist ein wirksames Medikament in der Therapie inoperabler, für Injektionen zugänglicher Melanommetastasen – auch in Kombination mit Strahlentherapie.

³Literatur: Paul E., Müller I., Renner H., Bödeker R.-H., Cochran A.-J.: Treatment of locoregional metastases of malignant melanomas with radiotherapy and intralesional β -interferon injection, Melanoma Research Vol 13 No 6, 611-617 (2003)